Fratura-Luxação de Monteggia

Aspectos Fundamentais e Tratamento Fisioterápico da Patologia mais conhecida como Luxação da Cabeça do Rádio

Bado, em 1967, subdividiu as fraturas-luxações de Monteggia em quatro tipos, segundo a localização, a direção da angulação da ulna e a posição da cabeça radial luxada. Nas crianças, o mais freqüente é o ***tipo I***, no qual a cabeça radial e a angulação da ulna são anteriores. Na fase aguda o tratamento conservador é o de eleição, desde que se restaure e se mantenha o comprimento da ulna para que ocorra indiretamente a redução estável da luxação da cabeça do rádio. Isso pode ser conseguido com imobilização gessada ou com *osteossíntese* da ulna intramedular percutânea. Entretanto, há controvérsias quanto ao tratamento na fase tardia, ou seja, após 30 dias da lesão inicial. Há autores que propõem que a cabeça do rádio seja mantida luxada, ou que seja ressecada na fase de maturação esquelética, caso haja dor e limitação funcional. Outros propõem a redução cruenta, visto que na história natural da lesão pode ocorrer deformidade em flexão e valgo progressivo do cotovelo, dor e limitação do arco de movimento da flexo-extensão e pronossupinação do antebraço. Várias técnicas de redução cruenta foram propostas para o tratamento das fraturas-luxações de Monteggia inveteradas. Dentre elas podemos destacar a redução da luxação da cabeça do rádio com reconstrução do ligamento anular, a redução da luxação da cabeça do rádio acompanhada da osteotomia de encurtamento do rádio, a redução da cabeça do rádio com osteotomia da ulna no local da deformidade inicial ou na metáfise proximal da articulação.

A fratura-luxação de Monteggia, desde que foi descrita em 1814, tem sido motivo de preocupação entre ortopedistas de todo o mundo, por suas graves complicações. Nesse artigo, nos preocuparemos em descrever a atuação da fisioterapia nessa importante lesão da articulação do cotovelo.

01. Introdução

Essa lesão caracterizada por fratura-luxação especial do antebraço foi descrita por Giovanni Battista Monteggia, de Milão, Itália, em 1814, antes mesmo da era da radiografia, baseado somente na história do traumatismo e nos achados do exame físico. Mais de 150 anos mais tarde, em 1967, Bado passou a utilizar o termo "lesão de Monteggia", e a classificou em quatro tipos (BADO, 1967) que serão apresentadas abaixo:

- **Tipos:**

Figura 01.1 – Os diferentes tipos da Luxação de Monteggia:

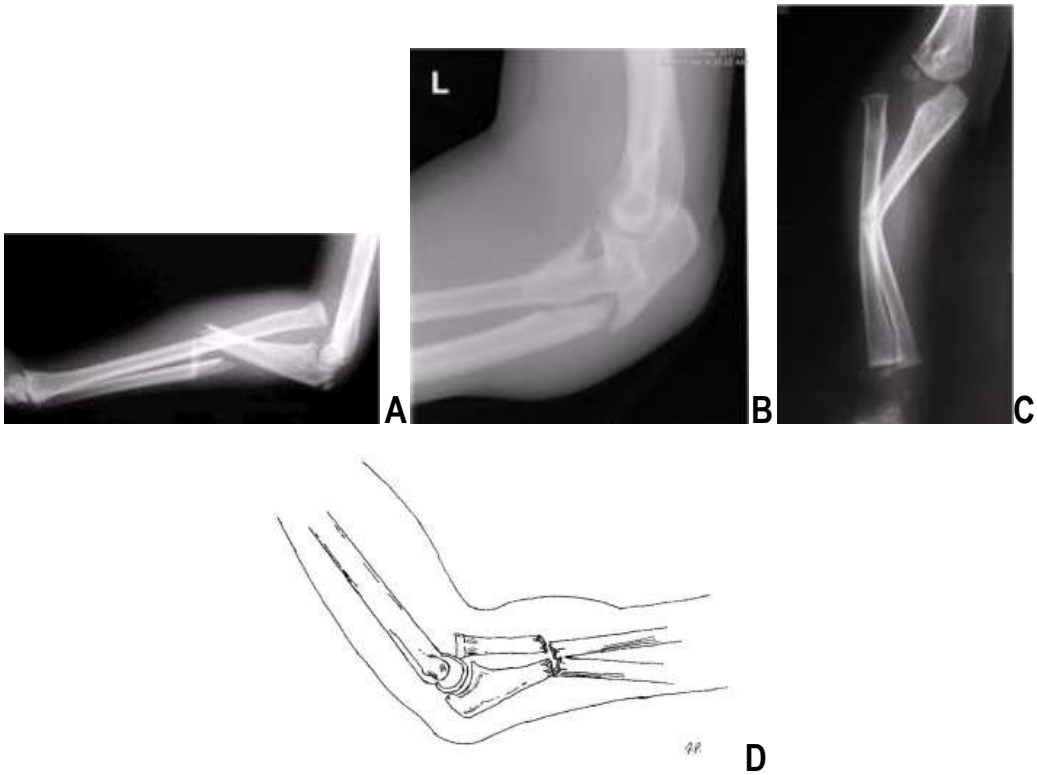

O tipo I (figura **A**) apresenta luxação anterior da cabeça do rádio e fratura da ulna em qualquer nível, com angulação anterior. É o tipo mais comum, embora todas as lesões de Monteggia somem apenas 5% das fraturas do antebraço

(ANDRADE et al., 1985). O tipo II (figura **B**) apresenta luxação posterior da cabeça do rádio, associada à fratura da ulna, com angulação posterior. O tipo III (figura **C**) apresenta-se como luxação lateral da cabeça do rádio associada à fratura da ulna, com angulação lateral. O tipo IV (figura **D**) apresenta fratura de ambos os ossos do antebraço em seu terço proximal, com luxação anterior da cabeça do rádio. A fratura da ulna tem angulação anterior.

A lesão de Monteggia está associada a quedas sobre a mão com o braço estendido, em pronação forçada, e seu diagnóstico imediato é essencial para se evitar as comuns complicações dessa lesão (GLEESON; BEATTIE, 1994).

02. Exames Físicos e Tratamento

Ao exame, a cabeça do rádio pode ser palpável, e a angulação da fratura da ulna pode ser visível ou palpável. No entanto, a lesão só pode ser realmente determinada por radiografias que incluem tanto o cotovelo quanto o punho (**Figura 01.1** [A, B e C]).

Você Sabia???

Em alguns casos, a fratura-luxação de Monteggia poderá gerar lesões neurais. Como os nervos no cotovelo são anatomicamente vulneráveis, muitos pesquisadores recomendam a exploração cirúrgica precoce (Ristic, 2000). A justificativa para a exploração tardia é dar tempo suficiente para a recuperação espontânea. Por exemplo, para pacientes sem recuperação funcional do nervo radial, o prazo para a exploração tardia varia de oito semanas a cinco meses (Ristic, 2000). Isso dá tempo suficiente para a recuperação espontânea sem prejuízo dos resultados do reparo tardio (Ristic, 2000). Em 1999, Perlmutter mencionou que, para traumas compatíveis com ruptura nervosa, um período de três a seis meses sem evidências clínicas ou eletrofisiológicas de recuperação justifica a cirurgia.

As indicações de tratamento das lesões de Monteggia são baseadas no padrão da fratura e da idade do paciente. A maioria dos autores (DORMANS; RANG, 1990; FRAZIER; BUSCHMANN; INSLER, 1991) concordam que essa lesão nas crianças deva ser tratada por redução incruenta e imobilização com tala gessada áxilo-palmar, com 90º de flexão do cotovelo e supinação total, que é a melhor posição para as lesões dos tipos I, III e IV. As lesões do tipo II (deslocamento posterior) ficam melhores se imobilizadas a 70º de flexão e em supinação. A redução da luxação da cabeça do rádio é de grande importância. Se não houver sucesso na redução da luxação, pode ser necessário o tratamento cirúrgico, pois pode haver interposição do ligamento anular ou da cápsula, impedindo a redução. Os ligamentos anular e colateral radial estabilizam a cabeça radial e são lesados durante o deslocamento da cabeça do rádio. O rádio e a ulna são ligados pela membrana interóssea, o que aumenta o risco de luxação ou de lesão do rádio quando a ulna é fraturada (Obeserve as **Figuras 02.1** e **02.2**). Havendo indicação cirúrgica, a intervenção deve ser realizada imediatamente, pois a demora na redução do rádio pode levar a lesão articular permanente, lesão de ramos do nervo radial, ou ambas. Nos adultos, os resultados com tratamento incruento, isto é, não cirúrgico, não são animadores, devendo-se optar pelo tratamento cirúrgico (RECKLING, 1982)

Figura 02.1 – Ligamentos da articulação do cotovelo – Segundo Sobotta

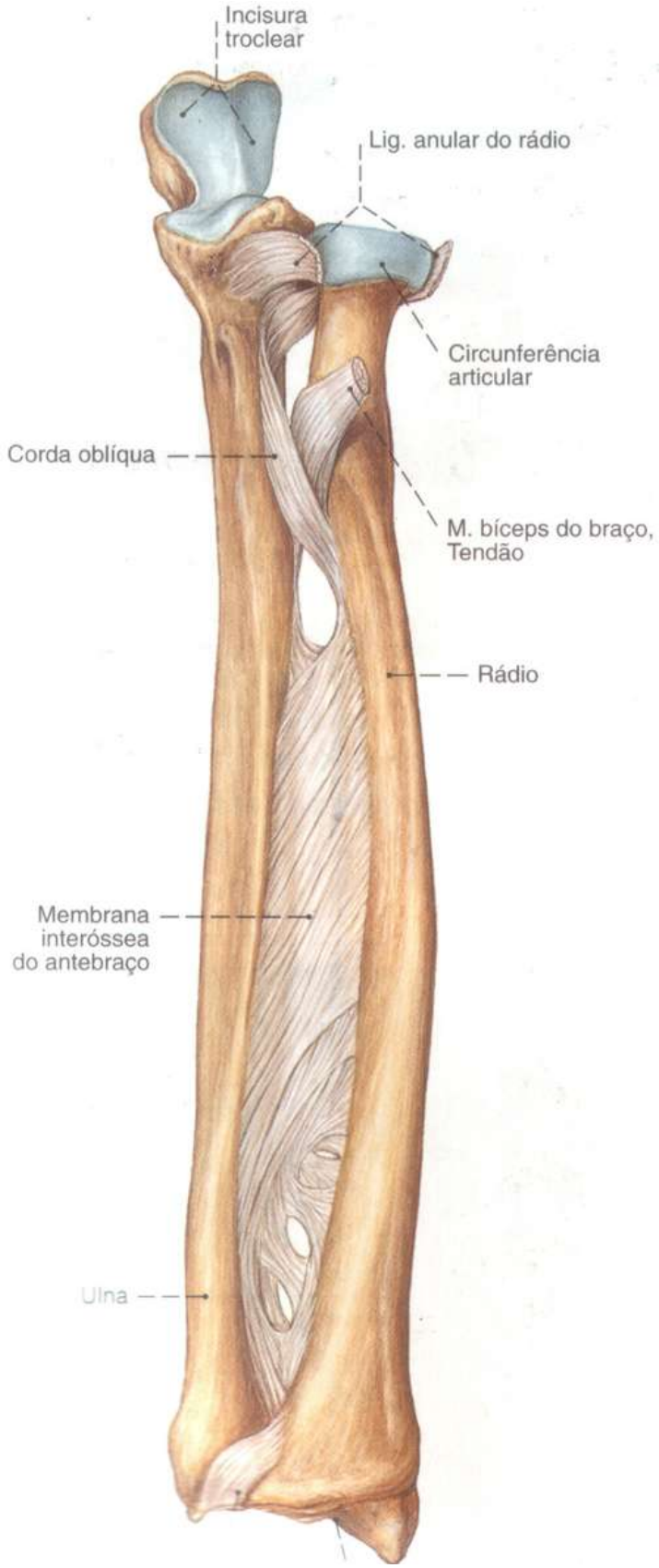
Incisura troclear
Lig. anular do rádio
Circunferência articular
Corda oblíqua
M. bíceps do braço, Tendão
Rádio
Membrana interóssea do antebraço
Ulna

Figura 02.2 – Fotografia da articulação do cotovelo, vista anterior:

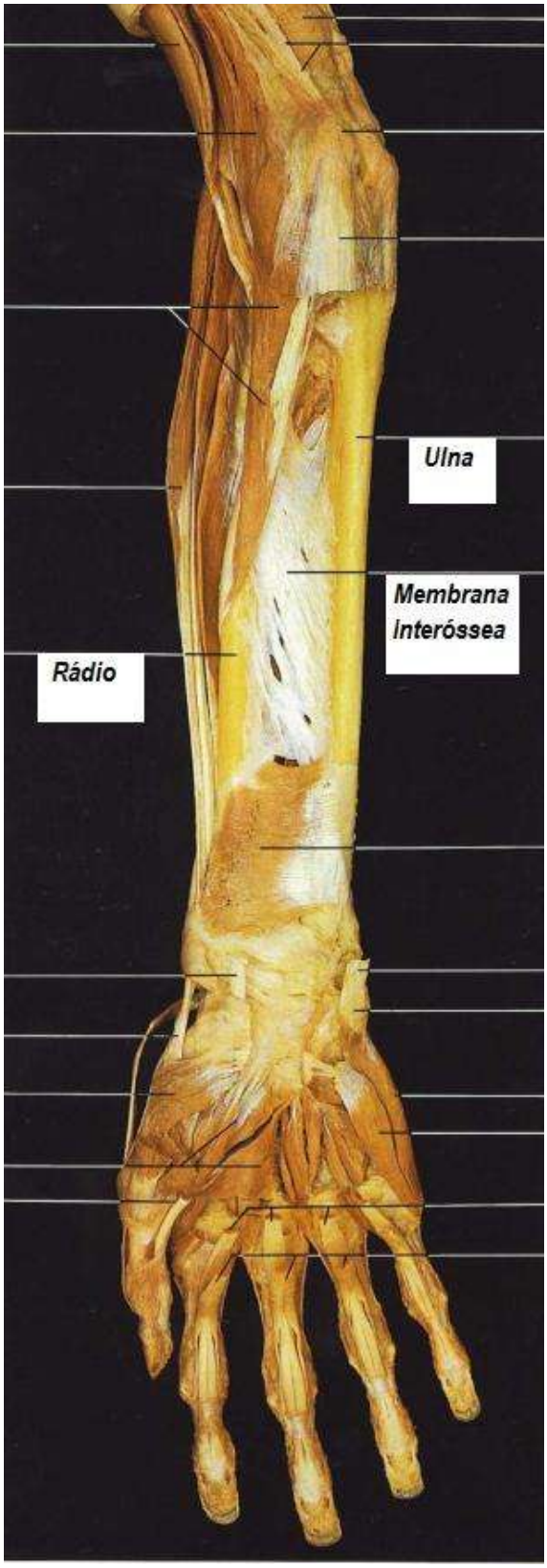

O objetivo do tratamento é o possível retorno da função do nervo danificado e, no mínimo, melhora a qualidade de vida dos pacientes. Havendo lesões neurais, são tratados não somente o(s) nervo(s) em questão, mas também as fontes exógenas de lesão nervosa. Luxação óssea com déficit neurológico apressa a redução anatômica para impedir necrose nervosa irreversível (Cornwall, 2000).

- **Detalhes pré-operatórios**

Os detalhes pré-operatórios incluem a determinação do tipo de cirurgia a ser realizada e o prazo. Por exemplo, os traumas abertos podem precisar de cirurgia imediata, e os fechados podem precisar de redução e monitorização (Grant, 1999).

Sunderland sugere dois critérios que devem estar presentes antes de se pensar em reparo fascicular ou em enxerto interfascicular. O feixe fascicular deve ser grande o suficiente para sutura e deve ser precisamente localizado ou suficientemente bem definido para ser identificado e mobilizado para reparo (Colohan, 1996). Os testes pré-operatórios com PESS, Tomografia Computadorizada, EMG e Ressonência Magnética têm melhorado a precisão do diagnóstico (Samardzic, 2000). A extensão da exploração cirúrgica é adaptada à confiabilidade do diagnóstico pré-operatório (Samardzic, 2000).

- **Fisioterapia e pós-operatório**

Grant e cols. (1999) não preconizam as várias semanas tradicionais de imobilização. Os pacientes devem submeter-se a fisioterapia regular para manter uma amplitude de movimento e otimizar a recuperação da função motora à medida que ocorre a reinervação muscular (Grant, 1999; Greenfield, 1997). Deve-se dar prioridade ao tratamento conservador, com cinesioterapia, utilizando-se de exercícios que não exijam muito da articulação do paciente. Exercícios ativo-

assistidos são uma boa escolha. No caso de uma redução da luxação, deve-se dar prioridade ao modo fechado, utilizando-se do aberto apenas em caso de fracasso de três tentativas da redução em fechado. É aconselhável um curto período para permitir o fechamento e a força adequada o local de reparo (Grant, 1999). Protegem-se os reparos pela postura articular relaxada por aproximadamente 3 semanas (Schwartz, 1999). Para impedir a ruptura de suturas no local do reparo, o paciente deve evitar atividade física excessiva (Grant, 1999). Nas transferências de nervo, a extremidade é imobilizada por 4 semanas depois da cirurgia, tempo em que a fisioterapia é iniciada (Samardzic, 2000). Os exames clínicos e de eletrodiagnóstico são realizados a cada 3 meses nos primeiros 2 anos depois da cirurgia e a cada 6 meses daí em diante (Samardzic, 2000).

➢ **Referências:**

- **SOBOTTA** – Atlas de Anatomia Humana, 21ª Edição, Guanabara-Koogan, 2000;
- **RIBEIRO, T. A.**, **et al** – Fratura da diáfise da ulna com angulação posterior e fratura do colo do rádio com deslocamento da diáfise do rádio: uma atípica Lesão Tipo II de Monteggia, XV Congresso Sul-brasileiro de Ortopedia e Traumatologia – SULBRA 2007, Gramado, 21 – 23 de junho;
- **OLIVEIRA, Luiz Antonio Alcantara de; ULIAN, Vilson** – Lesão de Monteggia, Sitientibus, Feira de Santana, n. 34, p. 157-163, jan./jun., 2006;
- **BELANGERO, Willian Dias, et al** – Tratamento das fraturas-luxações de Monteggia inveteradas em crianças, Revista Brasileira de Ortopedia, janeiro, 1999;